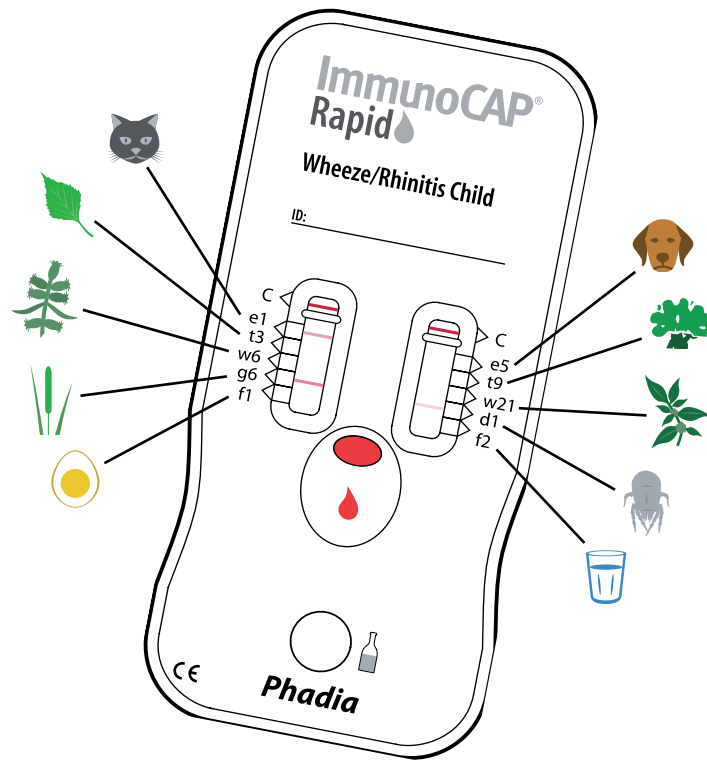












*Allergique, ou pas?*

*ImmunoCAP<sup>®</sup> Rapid  
Wheeze/Rhinitis Child*

Le test d'allergie qui détecte les 10 principaux allergènes du sang capillaire:

 e1 Chat	 e5 Chien
 t3 Bouleau	 t9 Olivier
 w6 Armoise	 w21 Pariétaire
 g6 Fléole	 d1 Acariens
 f1 Blanc d'oeuf	 f2 Lait de vache

*Des résultats directs - simple et clair*



## Râle sibilant

1 enfant du préscolaire sur 3 et 2 enfants scolarisés sur 3 atteints de râle sibilant récidivant/toux souffrent d'une maladie allergique et sont susceptibles de profiter d'un diagnostic différencié et de la thérapie à laquelle il donne lieu.

### Symptômes

- Bruit sifflant à l'expiration
- Toux
- Bronchospasmes

### État physique

- Expiration prolongée
- Bruit respiratoire bronchique à l'auscultation
- Bruit respiratoire affaibli („silent lung“)
- Recours à la musculature d'aide à la respiration

Dans les cas les plus graves:

- Croissance réduite
- Sternum proéminent– thorax en carène avec hyperinflation et diaphragme aplati



## Rhinite

7 enfants sur 10 atteints d'une rhinite saisonnière pérenne souffrent d'une maladie allergique et sont susceptibles de profiter d'un diagnostic différencié et de la thérapie à laquelle il donne lieu.

### Symptômes

- Démangeaisons du nez et des yeux
- Crises d'éternuements en salves
- Écoulement nasal aqueux
- Obstruction nasale
- Perte d'audition
- Fatigue

### État physique

- Tuméfaction de la muqueuse nasale - dont la teinte varie du rose pâle en phase aiguë au gris bleuâtre en cas d'affection chronique
- Respiration buccale
- Papilles géantes („pavés“)
- Cernes livides (coloration bleuâtre-violette de la peau sous les yeux)
- Plis transversaux au bout du nez (dûs à un frottement répétitif du nez vers le haut)

**Phadia**